



KR0100985

KCCH/RR-046/2000

각종 간종양에서 PET 영상의 비교

Evaluation of the various hepatic lesions with PET

주관연구기관
부설 원자력병원

한국원자력연구소
부설 원자력병원

제 출 문

원 자 력 병 원 장 귀 하

본 보고서를 “각종 간종양에서 PET 영상의 비교”에 관한 연구 과제의 연차 보고서로 제출합니다.

2000 . 12 . 31 .

연구 기관 명 : 원자력병원
연구 책임자 : 한철주
감 수 위 원 : 백 남 선
 임 상 무

요 약 문

I. 제목

각종 간종양에서 PET 영상의 비교

II. 연구개발의 목적 및 필요성

PET는 종양 질환 분야에서 진단 및 경과 관찰에 유용한 도구로서 그 사용이 나날이 증가하고 있다. PET 영상에서 병변이 발견되었을 경우 양성인지 또는 악성인지, 그리고 악성일 경우 어떤 암의 가능성이 높은지 감별하는 것은 임상적으로 중요한 문제이다. 특히 간은 인체의 주요 장기로서 다양한 병변이 잘 나타나는 곳이기 때문에 이러한 문제에 자주 접하게 된다. 병변의 정확한 해석을 위해서는 각종 간병변이 PET에서 어떻게 나타나는지 기반 지식이 많이 필요한데, 아직 이런 지식은 잘 구축되어 있지 않은 실정이다.

본 연구에서는 다양한 병변에 대한 PET 영상을 분석하여 기반지식을 제공함으로써 PET의 임상적 이용을 더욱 활성화시키고자 하였다.

III. 연구개발의 내용 및 범위

확진된 다양한 간병변의 환자들을 선별하여 PET 영상을 얻었다. PET영상을 CT나 MRI 등의 영상과 비교하여 병변의 일치도를 조사하였다. 각종 간병변이 어떠한 PET 영상으로 나타나는지 비교분석하였다.

IV. 연구개발결과

간병변이 있는 환자 53명의 PET 영상을 비교분석 하였다. 대상 환자의 질병 분포는 간세포암 13명, 담관세포암 8명, 전이암 20명, 간혈관종 5명, 간농양 7명이 었다.

간세포암은 13예 중 7예에서 현저한 high FDG uptake 소견을 보여 간세포암 의 진단에는 간의 다른 악성종양에 비해 상대적으로 PET의 효용성이 떨어짐을 알 수 있었다. 반면 담관세포암, 전이암, 간농양은 거의 대부분 PET 영상에서 CT 소견과 일치하면서 현저한 high FDG uptake 소견을 보여 이들 질환의 진단 에 PET가 매우 유용함을 알 수 있었다. 특히 담관세포암 및 전이암은 high FDG uptake 소견을 보이는 경우가 많아 치료 후 경과 관찰에 PET가 유용한 도구로 사용될 수 있으며, 간세포암의 경우도 치료전 영상이 high FDG uptake 소견을 보일 경우 역시 이 목적으로 유용함을 알 수 있었다. 간농양 및 간 캔디다증과 같은 양성 병변도 high FDG uptake 소견을 보이기 때문에 PET에서 진한 영상 으로 보이는 병변이라도 양성과 악성의 가능성을 모두 고려해야 한다는 것을 알 수 있었다. 양성종양인 간혈관종은 FDG uptake가 현저하지 않으나 dynamic study를 할 경우 감별진단에 도움을 얻을 수 있을 것으로 판단된다.

V. 연구개발결과의 활용계획

본 연구 결과를 토대로 PET 영상에서 나타난 병변을 해석하는 데 필요한 유 용한 기반 지식을 얻을 수 있었다. 이 결과는 종양 질환 환자의 진단, 재발 여부 및 치료반응 판정을 위해 PET 이용을 더욱 증대시킬 수 있을 것으로 기대된다. 향후 치료 전후 PET 영상의 변화를 조사함으로써 치료 경과 판정에 얼마나 도움 이 되는지를 확인하고자 한다.

S U M M A R Y

I. Project Title

Evaluation of various hepatic lesions with PET

II. Objective and Importance of the Project

PET is a useful modality in the diagnosis and follow up in oncology field, which increases its use recently. When a lesion is found in a PET image, differential diagnosis and analysis of the lesion is very important. Liver is an organ in which various tumors frequently develop, therefore, as PET use increased, such kind of problems frequently occurs. Accurate analysis of hepatic lesions in PET images require basic knowledge about a number of PET image data, but such data base is not enough.

We tried to gather and analyze such data and establish how to interpret hepatic lesions found in PET images.

III. Scope and Contents of the Project

Various cases with hepatic lesions were enrolled and PET images were taken. PET images were compared with those on CT or MRI, and the concordance rate was examined. Characteristics of PET images were investigated for each type of liver lesions.

IV. Results and Porposal for Applications

53 patients with focal liver lesions were enrolled. There were 13 patients with HCC, 8 patients with CC, 20 patients with liver metastasis, 5 patients with hemangioma, 7 patients with liver abscess, including 1 patient with liver candidiasis.

For HCC, the rate of high FDG uptake on the PET images was 54% (7/13), for CC, 100% (8/8), for metastatic liver cancer, 95% (19/20), for liver hemangioma, 0% (0/5), for liver abscess, 100% (7/7), respectively. Therefore, PET was not much useful in the diagnosis of HCC, but it was very useful in the diagnosis of CC or liver metastasis. The contrast between lesions and surrounding liver background was very conspicuous in PET images of CC, liver metastasis or liver abscess which suggests that PET might be used for the follow up and assessment of treatment response of these diseases.

CONTENTS

1. Chapter 1. Introduction	7
2. Chapter 2. Materials and Methods	8
3. Chapter 3. Results	10
4. Chapter 4. Discussion	16
5. Chapter 5. Conclusion	17
6. Chapter 6. References	18

목 차

제 1 장	서 론	7
제 2 장	국내외 기술개발 현황	8
제 3 장	연구개발수행 내용 및 결과	10
제 4 장	연구개발목표 달성도 및 대외기여도	16
제 5 장	연구개발결과의 활용계획	17
제 6 장	참고문헌	18

제 1 장 서 론

양전자 단층촬영(positron emission tomography; 이하 PET)은 방사성 동위원소를 사용한 비침습적인 영상진단 기법으로서, 그 원리는 ^{18}F fluorodeoxyglucose (FDG)를 표지자로 사용하여 세포의 글루코스 대사를 직접 평가하는 것이다. 대부분의 종양 세포는 글루코스 대사가 항진되어 있는데, 이는 글루코스 transporter 단백질과 해당과정에 관여하는 세포질내 효소인 hexokinase나 phosphofructokinase가 증가되어 있기 때문이다.^{1,3} 암세포에는 대개 glucose-6-phosphatase가 상대적으로 적은데, 이로 인해 세포 내에 FDG가 축적되어 정상 세포보다 FDG uptake가 증가되어 보이게 된다. 따라서 FDG-PET 영상은 악성종양과 양성 병변을 감별하는 데 유용함이 입증되어 있다.⁴ 또한 FDG-PET은 암의 재발과 병기 결정, 치료 반응의 평가에 유용함이 보고되어 있다.^{5,8}

간은 glucose-6-phosphatase level이 증가되어 있다. 실험적인 연구들을 통해 간암 발생 시에 당원(glycogen) 합성은 감소하고 해당과정(glycolysis)은 증가됨이 보고되어 있지만 일부 연구들은 간세포암에서는 glucose-6-phosphatase의 활성도가 다양하기 때문에 FDG 축적의 정도도 다양하다고 보고하고 있다.⁹ 따라서 간종양, 특히 간세포암에 있어 FDG-PET 검사는 dynamic imaging과 kinetic analysis를 필요하다고 예상되는데, 이는 시행하기 어렵고 표준 static imaging과 비교하여 임상적으로 실제적이지 못하다. 또한 간은 인체의 주요 장기로서 다양한 병변이 잘 나타나는 곳인데, PET에서 간에 병변이 발견되었을 때 병변이 양성인지 악성인지의 악성이라면 어떤 종류의 암인지 감별해야 하는 문제에 자주 접하게 된다. 병변의 정확한 해석을 위해서는 각종 간병변이 PET에서 어떻게 보이는지 기반 지식이 많이 필요한데, 이런 지식은 아직 잘 구축되어 있지 않은 실정이다.

본 연구에서는 다양한 병변에 대한 PET 영상을 분석하여 양성병변과 악성병변이 어떤 차이가 나는지, 암의 종류에 따라 어떤 차이가 있는지, CT 및 MRI 에서 보이는 병변과 얼마나 일치하는지 등을 조사해 보고자 하였다.

제 2 장 국내외 기술개발 현황

각종 간병변에 대한 PET 영상의 기반 지식은 국내외를 막론하고 아직 많이 보고되고 있지 않은 실정이다. 특히 국내에는 PET가 도입된지 얼마 안 되고, 장비를 갖춘 곳도 3군데 밖에 되지 않아 이 방면의 연구는 거의 없는 실정이며, 일부 외국의 보고가 있을 뿐이다.

Delbecke 등¹⁰은 각종 양성 및 악성 간 병변에 대한 PET 영상을 분석하여 양자 간에 어떤 차이가 있는지, 그리고 어떤 종류의 간종양에서 PET가 병기 결정, 재발 포착, 치료 반응 평가에 도움이 되는지를 알고자 하였다. 110명의 환자를 분석한 결과 간의 전이암 환자 전원(66명) 및 담관세포암 환자 전원(8명)에서 uptake 증가 소견을 보였으며, 병변 대 정상간 방사능 비 (lesion-to-normal liver background (L/B) ratio of radioactivity)는 2 이상이었다. 간세포암 환자는 70%(16/23)에서 uptake 증가 소견을 보였으며, 30%(7/23)는 uptake가 좋지 않았다. 선종(adenoma)이나 섬유결절형 과증식(fibronodular hyperplasia)은 uptake가 좋지 않았지만, 간농양 3예 중 1예는 현저한 uptake를 보였다. 따라서 PET는 양성 종양과 악성 종양을 감별하는 데 유용하며, PET 영상에서 high FDG uptake 소견을 보이는 병변이 악성병변이라고 가정할 경우 간농양은 위양성을 초래할 수 있고, 일부 간세포암은 위음성을 초래할 수 있다고 하였다. 그리고 PET는 전이성간암, 담관세포암, 상당수의 간세포암에서 병기 결정, 재발 병변의 포착, 치료반응의 평가 수단으로 유용하다고 하였다.

Goldberg 등¹¹은 각종 복부 종양의 PET 영상을 분석하였는데, 간의 전이암 19예, 원발성간암 2예를 대상으로 하였다. 간의 전이암들은 PET 영상에서 매우 두드러지게 나타난 반면, 분화가 좋은 원발성간암 2예는 FDG uptake가 두드러지지 않았다. PET는 치료 후 반응을 평가하는 데 유용하며, 분화가 좋은 간암을 찾아내지 못할 수 있고, 염증성 병변들이 FDG uptake의 증가 소견을 보일 수 있다고 보고하고 있다.

Trojan 등¹²은 간세포암에 대한 PET 영상을 분석하였는데, 간세포암 환자 14명을 대상으로 하였다. 7명(50%)에서는 uptake 증가 소견을 보였고, 나머지 환자에서는 주변 간과 구분이 되지 않았다. 병변이 크고 alpha-fetoprotein 치가 높을수록 FDG uptake가 높은 경향이 있으며, 분화도가 나쁜 암에서 uptake 증가 소견이 잘 나타나는 반면(88%; 7/8), 분화도가 좋은 암에서는 uptake가 별로 없었다(0%; 0/6). 따라서 간세포암의 진단에 있어 PET의 예민도는 높지 않지만, 분화도가 나쁜 암이나, 5 cm 이상으로 크기가 큰 경우, alpha-fetoprotein 치가 높은 경우는 예민도가 높아진다고 보고하고 있다.

간의 전이암에 대한 FDG-PET의 보고로서 Yasuda 등¹³은 대장암의 간전이에 대한 PET 소견을 연구한 것이 있는데, 8명의 환자에서 11개의 간전이 병변을 분석하여 병변의 포착율은 초음파검사가 73%(8/11), CT가 73%(8/11), PET가 81%(9/11)로서 PET의 진단능이 우수하다고 하였다. 그러나 미세한 간전이 병변은 PET에서 발견되지 않는다고 하였다.

Frolich등¹⁴은 췌장암의 간전이 PET 소견을 분석하였는데, PET의 예민도는 68%(15/22)이며, 특히 1 cm 이상의 크기일 경우 예민도는 97%(28/29), 1 cm 이하에서는 43%(16/37)로 차이가 난다고 하였다. 특이도는 95%(138/146)으로 우수하였다. 그리고 위양성이 나타난 8예 중 6예는 간내 담즙 울체 때문이었고, 1예는 간농양, 1예는 폐전이 병변 때문이라고 보고하였다.

기존 보고를 종합하면 FDG-PET는 간세포암의 진단 능력은 다소 떨어지지만, 간의 전이암이나 담관세포암에 대해서는 진단 능력이 우수하며, PET 영상에서 high FDG uptake 소견을 보이는 병변이 악성병변이라고 가정할 경우 간농양이 위양성을, 그리고 일부 간세포암이 위음성을 초래할 수 있다. 그리고 전이성간암, 담관세포암, 상당수의 간세포암에서 병기 결정, 재발 병변의 포착, 치료반응의 평가 수단으로 유용한 것으로 보고되어 있다.

제 3 장 연구개발수행 내용 및 결과

제 1 절 대상 환자 및 연구 방법

CT나 MRI 등으로 국소적 간병변이 발견된 환자 53명에서 FDG-PET 영상을 얻었다. PET영상과 CT 또는 MRI 영상을 비교하여 병변의 일치도를 조사하였다. 또한 각종 간병변에서 high FDG uptake 소견을 보이는 경우가 얼마나 되는지, 평균 FDG uptake 정도가 얼마나 되는지를 조사하였다.

제 2 절 연구 결과

간병변이 있는 환자 53명의 PET 영상을 비교분석 하였다. 대상 환자의 질병 분포는 간세포암 13명, 담관세포암 8명, 전이암 20명, 간혈관종 5명, 간농양 7명(간 캔디다증 1명 포함)이었다. 전이암은 대장암 6예, 위암 2예, 췌장암 2예, 식도암 1예, 악성림프종 2예, 폐암 1예, 담도암 1예, 신장암 1예, 전립선암 1예, 자궁경부암 1예, 원발병소 불명 전이암 2예였다.

간세포암 13예 중 7예에서 현저한 high FDG uptake 소견을 보임으로써(54%)(Figure 1A, Figure 1B) 간세포암의 진단에는 상대적으로 PET의 효용성이 떨어짐을 알 수 있었다. 반면 담관세포암(100%), 전이암(95%), 간농양(100%)에서는 거의 대부분 현저한 high FDG uptake소견이 관찰되어 이들 질환의 진단에 PET가 매우 유용함을 알 수 있었다(Table 1, Table 2). 특히 담관세포암(Figure 2) 및 전이암(Figure 3, Figure 4)은 뚜렷한 PET 영상을 보이는 경우가 많아 재발 병변의 발견이나 치료 후 효과 판정에 PET가 유용한 도구로 사용될 수 있음을 알 수 있었다(Table 1, Table 2). 전이암 중 CT에서 보이는 병변이 PET에서 발견되지 않은 경우는 전립선암 환자 1예뿐이었다. 간농양(Figure 5) 및 간 캔디다증(Figure 6)과 같은 양성 병변에서도 PET 영상이 뚜렷하게 나타나, PET에서 진한 영상으로 보이는 병변이라고 해서 반드시 악성병변은 아님을 알 수 있었다. 혈관종은 dynamic study에서 초기에는 결손 병변으로 나타났다가 시간이 경과하면서 uptake가 증가하여 결국 주변 간과 비슷해지는 특징을 보였는데(Figure 7), 이러한 소견은 간혈관종의 진단에 유용하게 이용될 수 있을 것으로 판단된다.

Table 1. Visual Assessment of FDG Uptake in Various Liver Lesions

	No	Definite FDG uptake L/B \geq 2	Equivocal FDG uptake $1 \leq$ L/B $<$ 2	Poor FDG uptake L/B $<$ 1
Malignancy	41	34	5	2
HCC	13	7	5	1
CC	8	8	0	0
Metastasis	20	19	0	1
Benign	12	7	5	0
Hemangioma	5	0	5	0
Abscess	7	7	0	0

* L/B (Lesion to background ratio) = SUV of the lesion / SUV of background

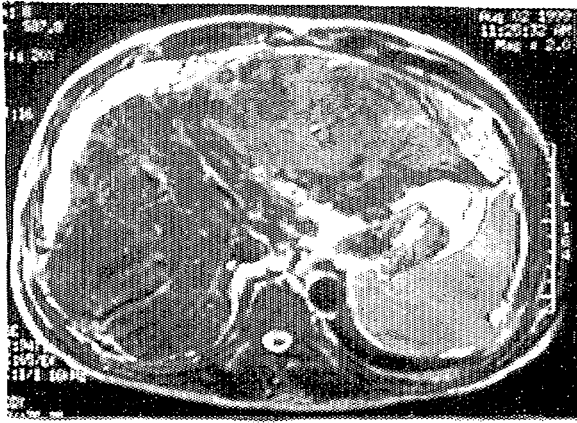
* SUV: Standardized uptake value

* HCC, hepatocellular carcinoma; CC, cholangiocellular carcinoma

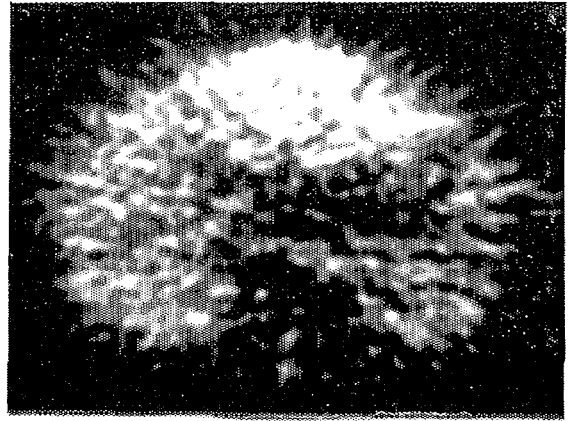
Table 2. Assessment of FDG Uptake in Various Liver Lesions

	No	SUV (mean \pm SD)	L/B (mean \pm SD)
Malignancy	41	8.5 \pm 7.7	4.1 \pm 3.2
HCC	13	3.1 \pm 1.0	2.1 \pm 1.0
CC	8	9.7 \pm 3.7	4.4 \pm 2.5
Metastasis	20	10.2 \pm 9.4	4.8 \pm 3.9 [†]
Benign	12	5.6 \pm 3.1	3.1 \pm 1.6
Hemangioma	5	2.6 \pm 0.6	1.4 \pm 0.2
Abscess	7	7.7 \pm 2.2	4.2 \pm 1.1 [†]

[†] p < 0.05 compared with L/B of hemangioma

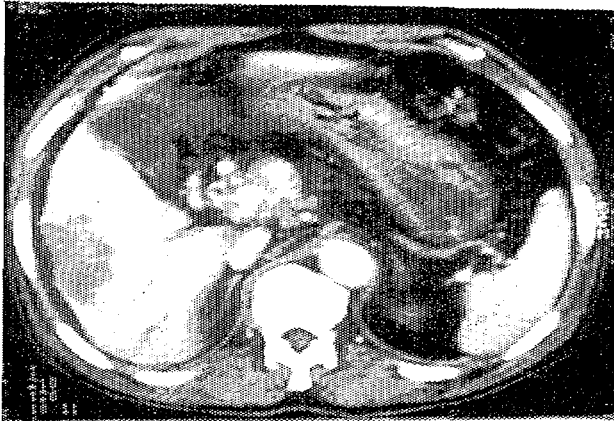

A

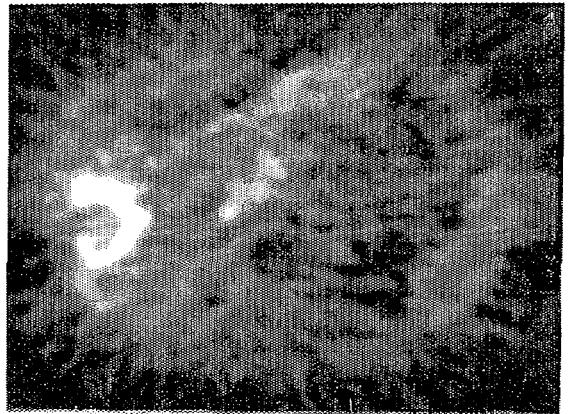


B

Figure 1. A 65 year old male with diffuse hepatocellular carcinoma. The MRI shows a tumor in the left lobe of the liver (A), with which the PET image shows compatibility (B).

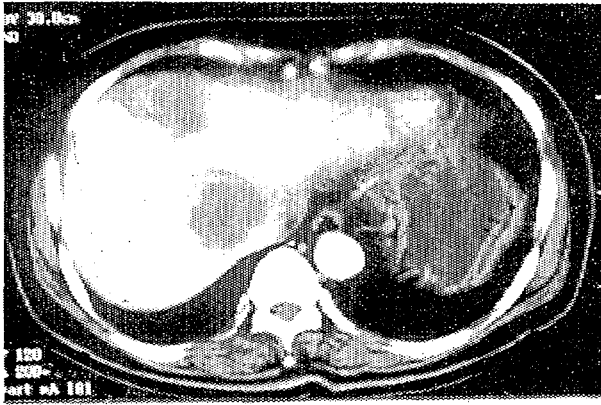


A

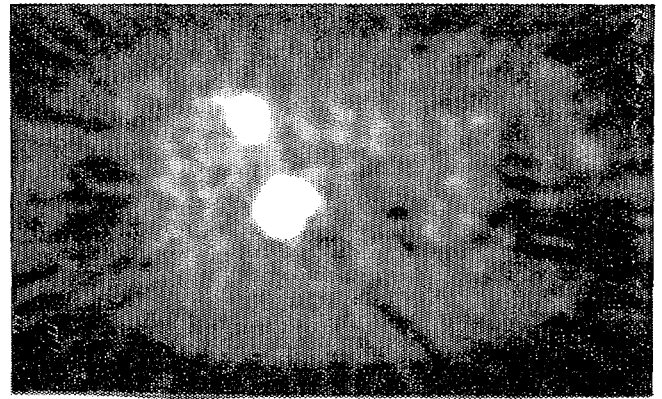


B

Figure 2. A 61 year old male with cholangiocarcinoma. The CT image shows a tumor in the right lobe of the liver (A), with which the PET image shows compatibility (B).

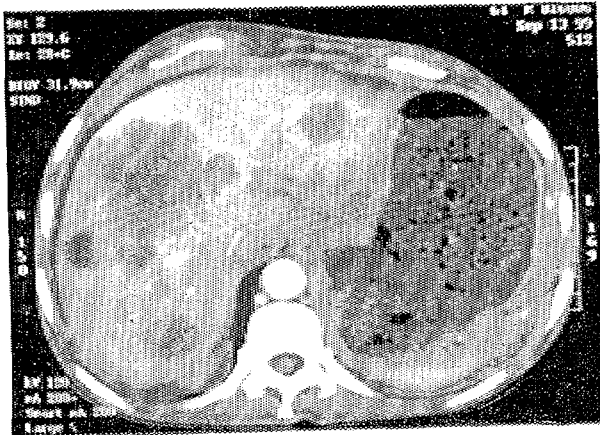


A

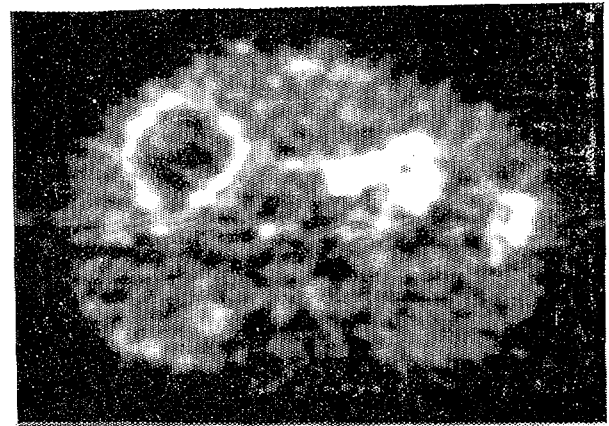


B

Figure 3. A 61 year old female with liver metastasis of colon ca. The CT image shows two tumors in the right lobe of the liver (A), with which the PET image shows compatibility (B).

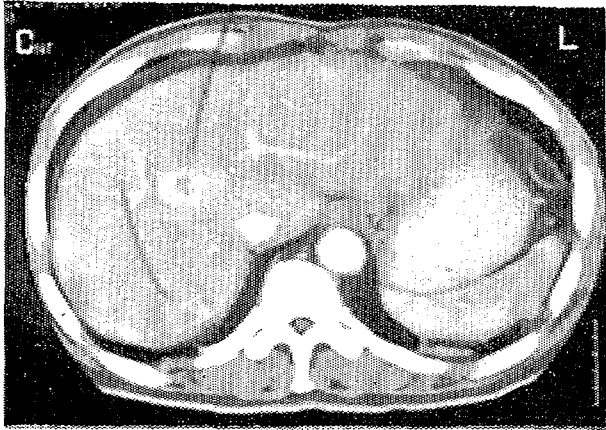


A

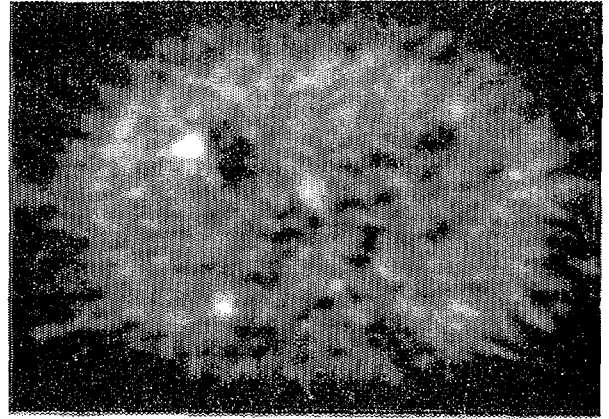


B

Figure 4. A 65 year old male with multiple liver metastasis of advanced gastric cancer. The CT image shows multiple tumors in both lobes of the liver (A), with which the PET image shows compatibility (B).

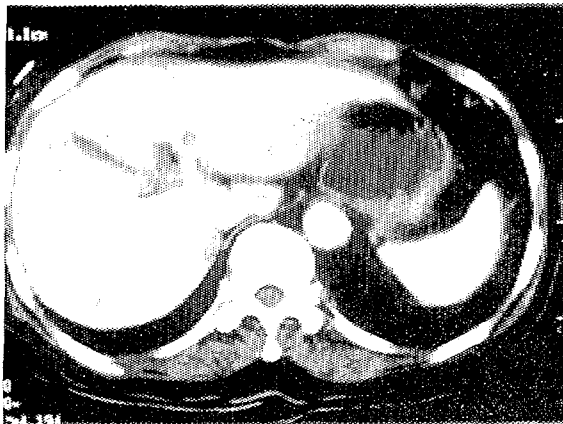


A

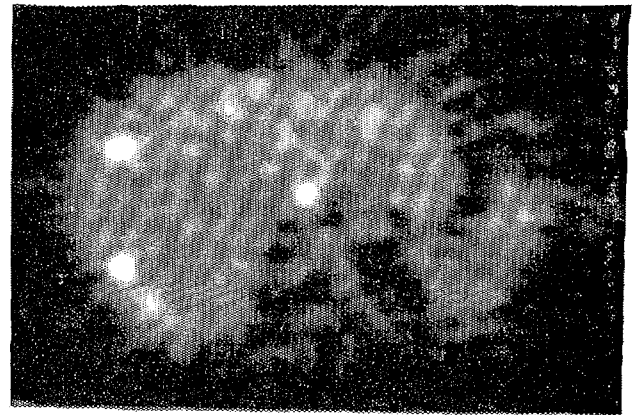


B

Figure 5. A 50 year old male with multiple pyogenic liver abscesses. The CT image shows three foci of abscess in the right lobe of the liver (A), with which the PET image shows compatibility (B).

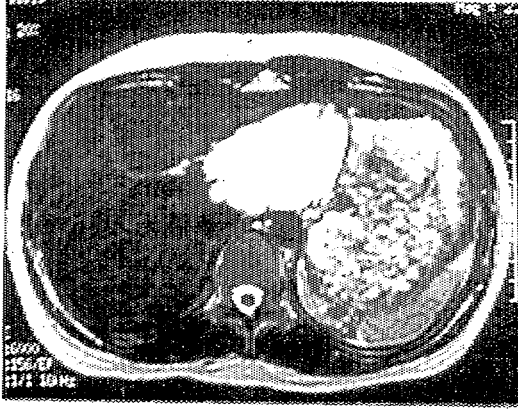


A

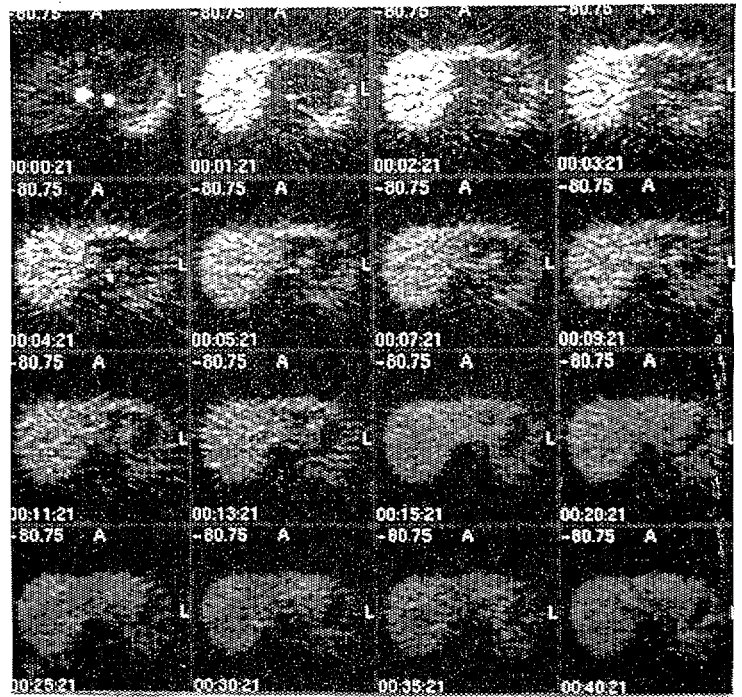


B

Figure 6. A 69 year old female with systemic candidiasis following chemotherapy. The CT image shows multiple lesions in both lobes of the liver (A), with which the PET image shows compatibility (B).



A



B

Figure 7. A 21 year old female with hemangioma.

The MRI shows a 8 cm sized mass in the left lobe of the liver (A). The dynamic PET study shows a filling defect in the early stage, and the metabolic uptake increases with time, finally reaching that of the surrounding parenchyme (B).

제 4 장 연구개발목표 달성도 및 대외기여도

본 연구를 통하여 FDG-PET는 간세포암의 진단 능력은 다소 떨어지지만, 간의 전이암이나 담관세포암에 대해서는 진단 능력이 우수하며, PET 영상에서 high FDG uptake 소견을 보이는 병변이 악성병변이라고 가정할 경우 간농양은 위양성을, 그리고 일부 간세포암은 위음성을 초래할 수 있음을 알았다. 그리고 전이성간암, 담관세포암, 일부 간세포암에서 병기 결정, 재발 병변의 포착, 치료반응의 평가 수단으로 PET가 유용할 가능성을 발견하였다. 이는 기존의 보고와 일치하는 것으로서 향후 종양성 질환에 대한 PET의 활용을 증대시킬 수 있을 것으로 기대된다.

본 연구 결과를 기반으로 향후 치료전 PET 영상에서 현저한 high FDG uptake 소견을 보이는 간병변이 치료후 어떻게 변화하는가를 비교 관찰함으로써 치료효과 판정의 도구로서 PET가 얼마나 유용할지를 확인하는 연구가 필요하리라 판단된다.

제 5 장 연구개발결과의 활용계획

본 연구의 결과는 PET 영상에서 나타난 각종 간 병변을 해석하는 데 유용한 지침으로 활용될 수 있다. 즉 PET는 담관세포암과 위암, 췌장암, 대장암 등 주요 소화기암 환자들의 재발을 감시하는 데 유용하게 사용될 수 있다. 그리고 이들 질환의 병기 결정에 사용될 수 있으며, 고주파 열치료와 같은 국소적 치료 후 치료 효과를 판정하는 데도 유용하게 사용될 수 있다. 또한 PET 영상에서 간에 현저한 FDG uptake를 보이는 병변이 관찰되었을 때 이를 반드시 악성병변이라고 진단할 수는 없는 것이며 간농양과 같은 염증성 병변도 감별진단에 넣어야 한다.

간종양 중 양성종양인 혈관종은 간의 악성종양과 감별하여야 하는데, 본 연구 결과 크기가 큰 혈관종은 역동적 영상에서 초기에 결손 영상으로 나타났다가 후에 주변 간실질과 비슷한 uptake를 보이는 경향이 있으므로, 이 소견을 혈관종의 감별 진단에 유용하게 사용할 수 있을 것으로 기대된다.

본 연구 결과를 기반으로 향후 치료전 PET 영상에서 현저한 high FDG uptake 소견을 보이는 간병변이 치료후 어떻게 변화하는가를 비교 관찰함으로써 치료효과 판정의 도구로서 PET가 얼마나 유용할지를 확인하는 연구로 확대하여 PET 이용을 증대하고자 한다.

제 6 장 참고문헌

1. Flier JS, Mueckler MM, Usher P, Lodish HF. Elevated levels of glucose transport and transporter messenger RNA are induced by *ras* or *src* oncogenes. *Science* 1987;235:1492-1495.
2. Monakhov NK, Neistadt EI, Shavlovskii MM, et al. Physicochemical properties and isoenzyme composition of hexokinase from normal and malignant human tissues. *J Natl Cancer Inst* 1978;61:27-34.
3. Knox WE, Jamdar SC, Davis PA. Hexokinase, differentiation, and growth rates of transplanted tumors. *Cancer Res* 1970;30:2240-2244.
4. Wahl RL. Positron emission tomography: application in oncology. In: Murray IPC, Ell PJ, eds. *Nuclear Medicine in Clinical Diagnosis and Treatment*. Edinburgh, Scotland: Churchill Livingstone Inc; 1994:801-820.
5. Wahl RL, Quint LE, Greenough RL, et al. Staging of mediastinal non-small cell lung cancer with FDG PET, CT, and fusion images: preliminary prospective evaluation. *Radiology* 1994;191:371-377.
6. Vitola JV, Delbeke D, Sandler MPS, et al. Positron emission tomography to stage suspected metastatic colorectal carcinoma to the liver. *Am J Surg* 1996;171:21-26.
7. Vitola JV, Delbeke D, Meranze SG, et al. Positron emission tomography with [¹⁸F]fluorodeoxyglucose to evaluate the results of hepatic chemoembolization. *Cancer* 1996;78:2216-2222.
8. Delbeke D, Vitola JV, Sandler MPS, et al. Staging recurrent metastatic colorectal carcinoma with PET. *J Nucl Med* 1997;38:1196-1201.
9. Weber G, Morris HP. Comparative biochemistry of hepatomas, III: carbohydrate enzymes in liver tumors of different growth rates. *Cancer Res* 1963;23:987-994.

10. Delbecke D, Martin WH, Sandler MP, et al. Evaluation of benign vs malignant hepatic lesions with positron emission tomography. *Arch Surg* 1998;133:510-515.
11. Goldberg MA, Lee MJ, Fischman AJ, et al. Fluorodeoxyglucose PET of abdominal and pelvic neoplasms: potential role in oncologic imaging. *Radiographics* 1993;13:1047-1062.
12. Trojan J, Schroeder O, Raedle J, et al. Fluorine-18 FDG positron emission tomography for imaging of hepatocellular carcinoma. *Am J Gastroenterol* 1999;94:3314-3319.
13. Yasuda S, Makuuchi Y, Sadahiro S, et al. Colorectal cancer recurrence in the liver: detection by PET. *Tokai J Exp Clin Med* 1998;23:167-171.
14. Frolich A, Diederichs CG, Staib L, et al. Detection of liver metastasis from pancreatic cancer using FDG PET. *J Nucl Med* 1999;40:250-255.

BIBLIOGRAPHIC INFORMATION SHEET

Performing Org. Report No.	Sponsoring Org. Report No.	Standard Report No.	INIS Subject Code
KCCH/RR-046/2000			
Title/Subtitle	Evaluation of various hepatic lesions with PET		
Project Manager and Dept.	Chul Ju Han / Department of Internal Medicine		
Researcher and Dept	Chul Ju Han / Department of Internal Medicine		
Pub. Place	Seoul	Pub. Org.	Korea Cancer Center Hospital
Page	19	Fig. Table	Yes(o), No()
Note			
Classified	Open(o), Outside(), Class	Report Type	Research
Sponsoring Org.		Contract No.	
Abstract (About 300 Words)	<p>When a liver lesion is found in a PET image, differential diagnosis and analysis of the lesion is very important. We tried to analyze hepatic lesions found in PET. 53 patients with focal liver lesions (13 patients with HCC, 8 patients with cholangiocarcinoma (CC), 20 patients with liver metastasis, 5 patients with hemangioma, 7 patients with liver abscess, including 1 patient with liver candidiasis) were examined. Definitely high FDG uptake pattern were observed in 54% (7/13) of HCC, 100% (8/8) of CC, 95% (19/20) of metastatic liver cancer and 100% (7/7) of liver abscess. Therefore, PET was partially useful in the diagnosis of HCC, but it was very useful in the diagnosis of CC or liver metastasis or liver abscess. The contrast between lesions and surrounding liver background was very conspicuous in PET images of CC or liver metastasis or liver abscess, which suggests that PET might be used for the follow up and assessment of treatment response of these diseases.</p>		
Subject Keywords (About 10 Words)	<p>PET, Liver, Hepatocellular carcinoma, Cholangiocarcinoma, Metastasis</p>		

서 지 정 보 양 식

수행기관 보고서번호	위탁기관 보고서 번호	표준보고서 번호	INIS 주제코드
KCCH/RR-046/2000			
제목 / 부제	각종 간종양에서 PET 영상의 비교		
연구책임자 및 부서명	한철주 / 내과		
연 구 자 및 부서명	한철주 / 내과		
발행지	대한민국, 서울	발행기관	원자력병원
발행일	2000.12.31.		
페이지	19	도 표	유(o), 무()
크 기	A4		
참 고 사 항			
비 밀 여 부	공개(0), 대외비(), ___급 비밀	보고서 종류	연구
연구위탁기관		계약 번호	
초록(300단어 내외)	<p>PET는 종양질환 분야에서 진단 및 경과 관찰에 유용한 도구이다. 본 연구에서는 각종 간병변이 PET 영상에서 어떻게 나타나는지 알아보고자 하였다. 간병변이 있는 환자 53명 (간세포암 13명, 담관세포암 8명, 간 전이암 20명, 간혈관종 5명, 간농양 7명)을 조사하였다. PET 영상에서 현저한 FDG uptake 소견(L/B ratio ≥ 2)을 보이는 경우는 간세포암에서 54%(7/13), 담관세포암에서 100%(8/8), 간의 전이암에서 95%(19/20), 간농양에서 100%(7/7)였다. 따라서 담관세포암 및 간 전이암, 간농양의 진단에 있어 PET는 매우 유용하였으며, 간세포암에 대해서는 부분적으로 유용하였다. 특히 담관세포암 및 간 전이암, 간농양의 경우 병변과 주변 간실질의 대조가 뚜렷하여 이들 질환의 치료반응 판정 및 치료 후 경과 관찰에 유용하게 이용될 수 있을 것으로 판단된다.</p>		
주제명 키워드 (10단어 내외)	<p>PET, 간, 간암, 담관세포암, 전이암, 진단</p>		

주 의

1. 이 보고서는 원자력병원에서 시행한 자체연구개발사업의 연구 보고서입니다.
2. 이 보고서 내용을 발표할 때에는 반드시 원자력병원에서 시행한 자체연구사업의 연구결과임을 밝혀야 합니다.
3. 국가과학기술 기밀유지에 필요한 내용은 대외적으로 발표 또는 공개하여서는 아니됩니다.